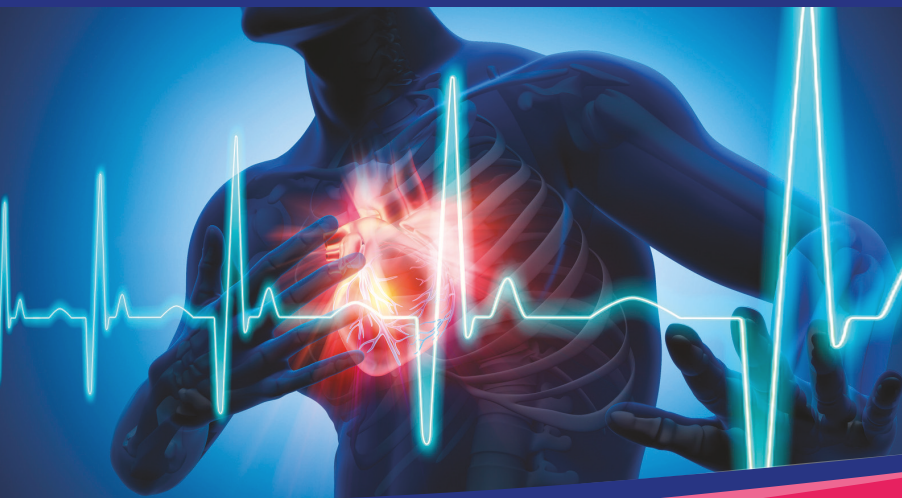



L'ECG


infirmier(e)

Pr Nicolas Lellouche
avec Céline Ouvry (IDE)

- + de 150 ECG pour comprendre
- Fiches Flash pour retenir
- 40 cas cliniques pour s'entraîner

INDISPENSABLE POUR L'ÉTUDIANT(E) ET L'IDE

MED-LINE
Editions



L'ECG

infirmier(e)

Professeur Nicolas Lellouche

Avec la collaboration de Céline Ouvry
(IDE en rythmologie)

PRÉFACE

Nous avons décidé, avec les éditions Med-Line, de proposer une version spécifiquement dédiée aux étudiants en soins infirmiers et aux infirmier(e)s (IDE) déjà diplômé(e)s, du livre *l'ECG en poche*.

En effet, l'électrocardiogramme (ECG) est un examen de base de l'examen clinique et la plupart des IDE font un ECG à l'entrée d'un patient au cours d'une hospitalisation.

Cet ouvrage est simplifié par rapport au livre destiné aux étudiants en médecine, mais il permet de bien comprendre la plupart des tracés ECG. Nous avons aussi ajouté une spécificité pour les IDE, à savoir comment se fait la tolérance clinique de ces anomalies électrocardiographiques. Ce livre précise aussi quelle attitude et quels gestes en urgence l'IDE peut réaliser devant la présence de certains troubles du rythme ou de la conduction cardiaque. Nous avons aussi indiqué le rôle de l'IDE dans certaines procédures cardiologiques invasives.

Nous espérons que ce livre, qui se veut vraiment pratique, puisse vous aider dans la prise en charge de vos patients.

Professeur Nicolas LELLOUCHE

AVANT-PROPOS

Comme l'indique le Code de la Santé Publique dans son article R 4311-7, la réalisation de l'ECG relève du rôle prescrit de l'IDE.

L'IDE a toujours eu un rôle primordial dans la prise en charge des patients et nous serons tous et toutes amenés au cours de notre carrière à réaliser cet acte que ce soit en consultation, en décours de bilan pré ou post-opératoire ou dans le cadre de l'urgence.

De plus, avec l'émergence de nouvelles spécialités (comme les infirmières de Pratiques Avancées) et l'émergence de la Télé Médecine, l'interprétation des ECG devient notre quotidien.

Étant IDE depuis 13 ans dans différentes unités de cardiologie, j'ai pu constater que pour un grand nombre de professionnels, d'étudiants en soins infirmiers, comme pour moi-même, la réalisation d'un ECG est un acte simple, effectué de manière automatique, mais sa lecture l'est beaucoup moins.

Comme me le rapportait une de mes collègues récemment « l'apprentissage de l'interprétation de l'ECG est comme l'apprentissage d'une langue étrangère, il répond à de nombreux codes que nous ne maîtrisons pas forcément à l'issue de notre formation. »

C'est pourquoi le Pr Lellouche et moi-même avons souhaité réaliser cet ouvrage spécifiquement destiné aux étudiants et IDE afin de permettre à toutes et tous d'acquérir les bases de la réalisation de l'interprétation de l'ECG.

J'espère que vous trouverez dans ce livret de quoi vous aider dans votre pratique quotidienne.

Céline OUVRY

IDE en télé-rythmologie
Hôpital Henri Mondor, Créteil

SOMMAIRE

1- RÔLE DE L'IDE AU COURS DE L'ELECTROCARDIOGRAMME	13
2- PROPAGATION DE L'INFLUX ÉLECTRIQUE À L'INTÉRIEUR DU COEUR	15
3- PRINCIPES ÉLECTRIQUES DE L'ÉLECTROCARDIOGRAMME.....	17
4- RÉALISATION PRATIQUE D'UN ECG.....	23
5- ECG NORMAL.....	25
▶ DESCRIPTION D'UN CYCLE CARDIAQUE	25
6- PLAN D'INTERPRÉTATION D'UN ECG.....	31
7- LA FRÉQUENCE CARDIAQUE	33
8- LE RYTHME CARDIAQUE.....	37
▶ BRADYCARDIES	37
→ 1. Bradycardie sinusale.....	37
→ 2. Paralysie sinusale et bloc sino-auriculaire (BSA)	38
▶ TACHYCARDIES.....	44
→ 1. Tachycardie sinusale	44
→ 2. Tachycardie atriale focale (anciennement appelée tachysystolie auriculaire)	45
→ 3. Flutter auriculaire	46
→ 4. Fibrillation auriculaire	49
→ 5. Tachycardie touchant le nœud auriculo-ventriculaire (NAV) : tachycardie jonctionnelle.....	51
→ 6. Tachycardie ventriculaire.....	53
→ 7. Rythme idioventriculaire accéléré.....	55
→ 8. Fibrillation ventriculaire	56
→ 9. Torsade de pointe	57

▶ RYTHMES IRREGULIERS.....	61
→ 1. Extrasystoles auriculaires (ESA)	61
→ 2. Extrasystole ventriculaire (ESV)	63
→ 3. Extrasystole jonctionnelle	64
9- L'AXE CARDIAQUE.....	67
▶ AXES GAUCHES	71
→ 1. Syndrome de WPW	71
→ 2. Séquelle d'IDM inférieur	71
→ 3. Hypertrophie ventriculaire gauche	71
→ 4. Bloc de branche gauche	72
→ 5. Hémibloc antérieur gauche	72
▶ AXES DROITS.....	74
→ 1. Hypertrophie ventriculaire droite	74
→ 2. Syndrome de WPW	74
→ 3. Séquelle d'IDM latéral.....	75
→ 4. Hémibloc postérieur gauche	75
10- L'ONDE P	77
▶ ONDE P ANORMALE.....	77
▶ ONDE P ABSENTE.....	82
11- L'ESPACE PR.....	83
▶ ESPACE PR COURT (< 0,12 sec)	83
→ 1. Syndrome de Wolff-Parkison-White	83
→ 2. Syndrome de Lown-Ganong-Levine	88
▶ ESPACE PR LONG (> 0,2 sec).....	89
→ 1. Bloc auriculo-ventriculaire du premier degré = BAV 1.....	89
→ 2. Bloc auriculo-ventriculaire du deuxième degré = BAV 2	90
→ 3. Bloc auriculo-ventriculaire du troisième degré = BAV 3	92
12- LE COMPLEXE QRS.....	95
▶ QRS DE MORPHOLOGIE ANORMALE	96
→ 1. L'hypertrophie ventriculaire gauche (HVG)	96
→ 2. L'hypertrophie ventriculaire droite (HVD)	98

→ 3. Séquelle d'IDM	98
→ 4. Syndrome de WPW	99
→ 5. Dextrocardie.....	99
▶ QRS TROP LARGE > 0,08 sec	99
→ 1. Le bloc de branche droit (BBD)	99
→ 2. Le bloc de branche gauche (BBG)	102
▶ QRS DE PETITE AMPLITUDE	107
→ 1. Péricardite (tamponnade)	107
→ 2. Obésité, emphysème	107
→ 3. Amylose cardiaque	107

13- L'ONDE Q..... 109

→ 1. Séquelle d'infarctus	109
→ 2. Hypertrophie septale.....	110
→ 3. Embolie Pulmonaire	111
→ 4. Cardiomyopathie Hypertrophique (CMH)	111

14- LE SEGMENT ST..... 113

▶ SUS- DECALAGE DU SEGMENT ST	113
→ 1. Péricardite	113
→ 2. Anévrisme du ventricule gauche	115
→ 3. Repolarisation précoce.....	115
→ 4. Infarctus du myocarde = lésion sous- épicardique	116
→ 5. Spasme coronarien (Angor de Prinzmetal)	120
→ 6. Syndrome de Brugada	123
▶ SOUS - ST	124
→ 1. Angor = lésion sous-endocardique	124
→ 2. Médicaments	126
→ 3. HVG de surcharge (systolique)	127
→ 4. Hypokaliémie	127
→ 5. Miroir d'un infarctus aigu du myocarde	127

15- ANOMALIES DE L'INTERVALLE QT 130

▶ RACOURCISSEMENT DU QT	130
→ 1. Hypercalcémie	130
→ 2. Imprégnation digitalique	130

→ 3. Hyperthermie	130
→ 4. Syndrome du QT court congénital	130
▶ ALLONGEMENT DU QT.....	131
→ 1. Hypocalcémie	131
→ 2. L'hypokaliémie.....	131
→ 3. Médicaments	131
→ 4. Syndrome du QT long congénital	132
→ 5. Hypothermie	132

16- ONDE T..... 135

▶ ONDE T TROP AMPLE.....	135
→ 1. Hyperkaliémie	135
→ 2. Infarctus du myocarde et ischémie sous- endocardique	136
▶ ONDE T INVERSEE	138
→ 1. Hypokaliémie	138
→ 2. Péricardite	139
→ 3. Ischémie myocardique sous-épicaudique	139
→ 4. Infarctus du myocarde	139
→ 5. Hypertrophie ventriculaire systolique	139
→ 6. Intoxication digitalique	139
→ 7. Bloc de branche.....	139
→ 8. Péricardite	139
→ 9. Embolie pulmonaire	139
→ 10. Cardiomyopathie Hypertrophique (CMH)	140

17- FICHES FLASH..... 143

Troubles de la conduction	143
Blocs de branche et axes.....	147
Hypertrophie et ischémie.....	149
Causes de Sus-décalage du ST (PARISS)	151
Tachycardie régulière à QRS fins.....	153
→ 1. Tachycardie sinusale	153
→ 2. Flutter auriculaire	153
→ 3. Tachycardie atriale focale (TAF).....	153
→ 4. Tachycardie jonctionnelle.....	154

Tachycardie irrégulière à QRS fins	155
→ 1. Fibrillation auriculaire	155
→ 2. Flutter auriculaire ou TAF à conduction variable.....	155
Tachycardie régulière à QRS larges	157
→ 1. Tachycardie ventriculaire (jusqu'à preuve du contraire et surtout si cardiopathie sous-jacente connue)	157
→ 2. Tachycardie supra-ventriculaire (TSV) + Bloc de branche.....	157
→ 3. Flutter ventriculaire (rare).....	158
Tachycardie irrégulière à QRS larges	159
→ 1. Fibrillation ventriculaire	159
→ 2. Torsade de pointe.....	159
→ 3. « Super-Wolff ».....	159
Troubles métaboliques.....	161

18- CAS CLINIQUES

▶ CAS CLINIQUE 1	165
▶ CAS CLINIQUE 2	166
▶ CAS CLINIQUE 3	167
▶ CAS CLINIQUE 4	169
▶ CAS CLINIQUE 5	171
▶ CAS CLINIQUE 6	173
▶ CAS CLINIQUE 7	174
▶ CAS CLINIQUE 8	175
▶ CAS CLINIQUE 9	176
▶ CAS CLINIQUE 10	177
▶ CAS CLINIQUE 11	178
▶ CAS CLINIQUE 12	180
▶ CAS CLINIQUE 13	181
▶ CAS CLINIQUE 14	182
▶ CAS CLINIQUE 15	184
▶ CAS CLINIQUE 16	186

▶ CAS CLINIQUE 17	188
▶ CAS CLINIQUE 18	190
▶ CAS CLINIQUE 19	192
▶ CAS CLINIQUE 20	193
▶ CAS CLINIQUE 21	194
▶ CAS CLINIQUE 22	195
▶ CAS CLINIQUE 23	196
▶ CAS CLINIQUE 24	197
▶ CAS CLINIQUE 25	198
▶ CAS CLINIQUE 26	199
▶ CAS CLINIQUE 27	200
▶ CAS CLINIQUE 28	201
▶ CAS CLINIQUE 29	203
▶ CAS CLINIQUE 30	204
▶ CAS CLINIQUE 31	205
▶ CAS CLINIQUE 32	206
▶ CAS CLINIQUE 33	207
▶ CAS CLINIQUE 34	208
▶ CAS CLINIQUE 35	209
▶ CAS CLINIQUE 36	210
▶ CAS CLINIQUE 37	211
▶ CAS CLINIQUE 38	212
▶ CAS CLINIQUE 39	213
▶ CAS CLINIQUE 40	214

ABRÉVIATIONS

ACR	: Arrêt cardiorespiratoire
BAV	: Bloc Auriculo-ventriculaire
BBD	: Bloc de Branche Droit
BBG	: Bloc de Branche Gauche
BSA	: Bloc sino-auriculaire
CEE	: Choc électrique Externe
ECG	: Électrocardiogramme
ETO	: Échographie trans-œsophagienne
ESA	: Extrasystoles Atriales
ESV	: Extrasystoles Ventriculaires
FA	: Fibrillation Atriale
HVD	: Hypertrophie Ventriculaire Droite
HVG	: Hypertrophie Ventriculaire Gauche
IDE	: Infirmier(e) diplômé(e) d'état
IDM	: Infarctus du Myocarde
IV	: Intra-Veineux
SEES	: Sonde d'Entrainement Electro-Systolique
TDP	: Torsade de Pointe
TDR	: Trouble du Rythme
TV	: Tachycardie Ventriculaire
VVP	: Voie Veineuse Périphérique
WPW	: Wolf-Parkinson-White

1 - RÔLE DE L'IDE AU COURS DE L'ÉLECTROCARDIOGRAMME

//////////

L'IDE a une place importante dans la réalisation d'un ECG. C'est elle/lui qui va réaliser l'ECG, le plus fréquemment, en consultation ou en hospitalisation. Son rôle est aussi central chez des patients surveillés en permanence avec un tracé électrique continu comme en unité de soins intensifs cardiologiques (USIC) ou en service de réanimation. En effet, lorsqu'une anomalie sur le tracé ECG est détectée, cela peut aboutir à une alarme et l'IDE va devoir rapidement prendre une décision quant à cette anomalie sur le tracé électrique.

Les troubles du rythme cardiaque ou conductifs sévères peuvent engager le pronostic vital du patient à court terme et la surveillance des constantes vitales, notamment de la pression artérielle et de la fréquence cardiaque par l'IDE est fondamentale dans la prise en charge du patient. L'IDE sera aussi amené(e) à préparer des thérapeutiques pour traiter en urgence ces anomalies électriques. Nous allons donc montrer pour chaque anomalie électrocardiographique, l'explication de ces anomalies, leurs causes mais aussi les symptômes possibles en rapport avec ces anomalies, si le pronostic vital du patient est mis en jeu puis enfin, les traitements possibles de ces anomalies.

2 - PROPAGATION DE L'INFLUX ÉLECTRIQUE À L'INTÉRIEUR DU CŒUR

Pour comprendre l'analyse d'un ECG il faut tout d'abord comprendre la physiologie électrique du cœur, c'est-à-dire comment se propage l'activité électrique au sein du muscle cardiaque.

Il faut aussi garder à l'esprit que l'activité électrique du cœur ne sert qu'à induire la principale activité du cœur, qui est sa contraction.

L'influx électrique cardiaque naît au niveau du **NŒUD SINUSAL** qui se trouve à la jonction latérale entre l'oreillette droite et l'abouchement de la veine cave supérieure. Cet influx va ensuite se propager dans les 2 oreillettes, de l'oreillette droite vers l'oreillette gauche avant de se diriger vers le **NŒUD AURICULO-VENTRICULAIRE OU NŒUD D'ASCHOFF-TAWARA**, qui se trouve dans la partie basse de la cloison interauriculaire. À ce niveau, l'influx électrique transite sans dépolariser de structure cardiaque et arrive au niveau du **FAISCEAU DE HIS** qui se trouve dans la partie haute du septum interventriculaire. Là, le faisceau de His se divise en 2 branches : la **BRANCHE DROITE** destinée au ventricule droit et la **BRANCHE GAUCHE** destinée au ventricule gauche (cf. Schéma n°1).

La **BRANCHE GAUCHE** va se diviser en 2 hémibranches = **l'HÉMI-BRANCHE ANTÉRIEURE GAUCHE** et **l'HÉMI-BRANCHE POSTÉRIEURE GAUCHE**.

La **BRANCHE DROITE** et les 2 hémibranches gauches vont se diviser dans chacun des 2 ventricules en de nombreux petits filets nerveux pour former le **RÉSEAU DE PURKINJE**.

La dernière structure cardiaque à se dépolariser est l'infundibulum pulmonaire (partie haute du ventricule droit).

L'électrocardiogramme va représenter l'ensemble de ce trajet de la conduction électrique.

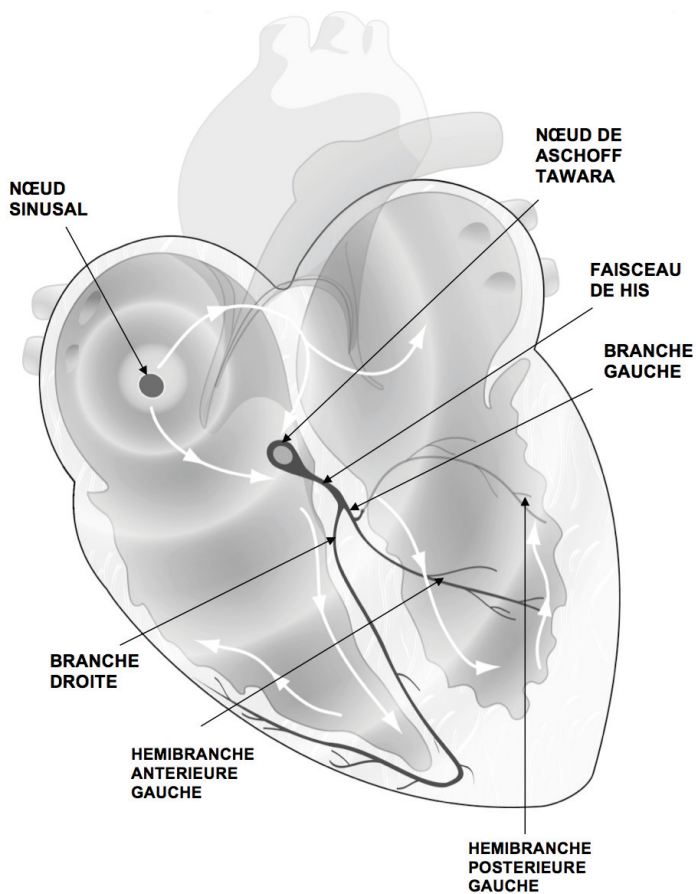


Schéma 1

3 - PRINCIPES ÉLECTRIQUES DE L'ÉLECTROCARDIOGRAMME

La base de l'enregistrement de l'activité électrique du cœur telle qu'elle a été précédemment décrite repose sur la loi de l'unipolaire. **Cette loi consiste dans le fait que quand un courant se dirige vers l'endroit où il est recueilli, il est enregistré comme une onde positive. Par contre s'il s'en éloigne il sera représenté par une onde négative.**

L'ECG enregistre l'activité électrique du cœur qui est intracardiaque, à la surface de l'organisme (donc de manière assez éloignée).

Pour avoir une idée complète de cette activité électrique, il est impératif de l'enregistrer à différents endroits du thorax de manière à étudier toutes les faces anatomiques du cœur.

Il existe donc une disposition tout à fait précise des électrodes externes pour enregistrer un ECG.

On distingue 2 types d'électrodes :

1. Les électrodes périphériques (appelées D) qui sont placées sur les 4 membres et qui explorent le plan frontal du cœur.
2. Les électrodes précordiales (appelées V) qui sont placées sur le thorax du patient pour explorer le plan transversal du cœur.

Le positionnement exact des électrodes est le suivant (Schéma n°2) :

Pour les dérivations standards :

- ▶ Une électrode sur le membre supérieur droit
- ▶ Une électrode sur le membre supérieur gauche
- ▶ Une électrode sur le membre inférieur droit
- ▶ Une électrode sur le membre inférieur gauche

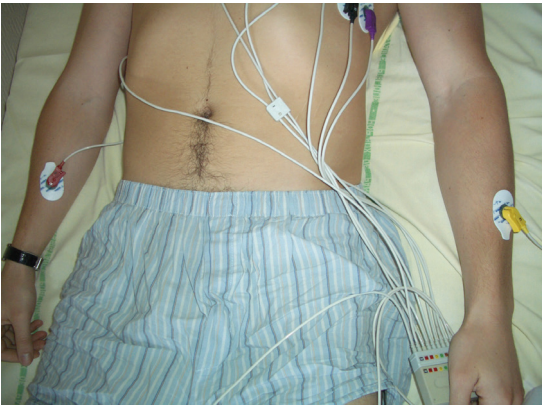
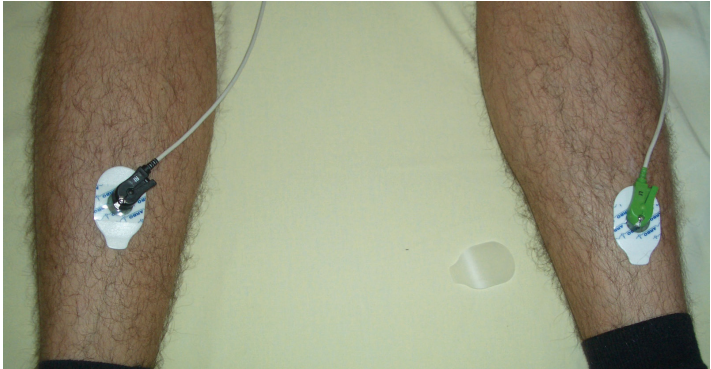
Schéma 2

Ces 4 électrodes permettent de former 6 dérivations (Schéma n°3) :

1- Dérivations bipolaires :

- ▶ D1 entre le membre supérieur droit et gauche
- ▶ D2 entre le membre supérieur droit et le membre inférieur droit
- ▶ D3 entre le membre supérieur gauche et le membre inférieur gauche

2- Dérivations unipolaires :

- ▶ VR (*right*) entre le cœur et le bras droit
- ▶ VL (*left*) entre le cœur et le bras gauche
- ▶ VF (*foot*) entre le cœur et les membres inférieurs

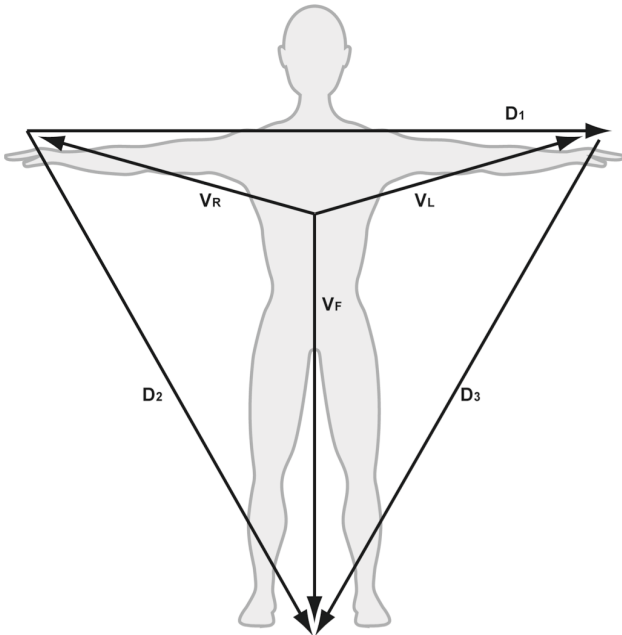


Schéma 3

On place également des électrodes précordiales (Schéma n°4) :

- ▶ V1 : 4^e espace intercostal en parasternal droit
- ▶ V2 : 4^e espace intercostal en parasternal gauche
- ▶ V3 : 5^e côte à gauche de V2
- ▶ V4 : 5^e espace intercostal gauche (sous-mammaire gauche)
- ▶ V5 : 5^e espace intercostal gauche à gauche de V4
- ▶ V6 : 5^e espace intercostal gauche à gauche de V5
- ▶ V7 : 5^e espace intercostal gauche à gauche de V6 (au niveau du creux axillaire)
- ▶ V8 : 5^e espace intercostal gauche à gauche de V7
- ▶ V9 : 5^e espace intercostal gauche à gauche de V8
- ▶ V3R (*right* = droit) : symétrique de V3 à droite
- ▶ V4R (*right* = droit) : symétrique de V4 à droite

À noter : un moyen simple pour placer correctement les électrodes précordiales est de se repérer par rapport à l'angle sternal (Angle de Louis) et sous cet angle il s'agit du 2^e espace intercostal. On suit ensuite les espaces intercostaux jusqu'aux 4^e et 5^e espace.

Il n'est possible d'enregistrer sur un seul tracé que 10 électrodes, soit 12 dérivations.

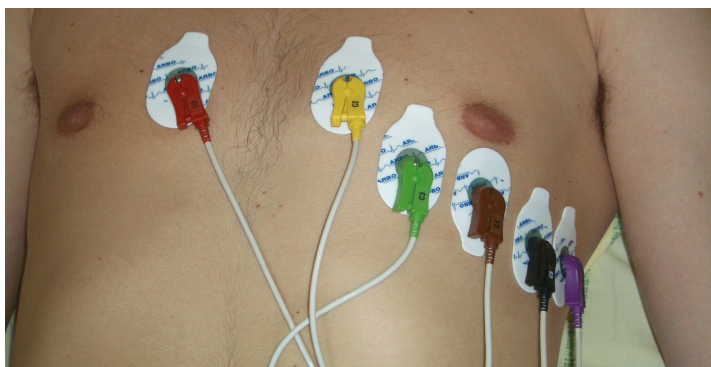


Schéma 4

Sur le plan anatomique (Schéma n°5) :

Ces 15 électrodes permettent d'enregistrer l'activité électrique du cœur sous tous ses angles.

Localisation	Dérivations
Ventricule droit	V3R, V4R, VR, V1, V2
Paroi antérieure du VG	V1, V2, V3
Apex du VG	V4
Paroi latérale basse du VG	V5, V6
Paroi latérale haute du VG	D1, VL
Paroi inférieure du VG	D2, D3, VF
Paroi postérieure (ou basale) du VG	V7, V8, V9

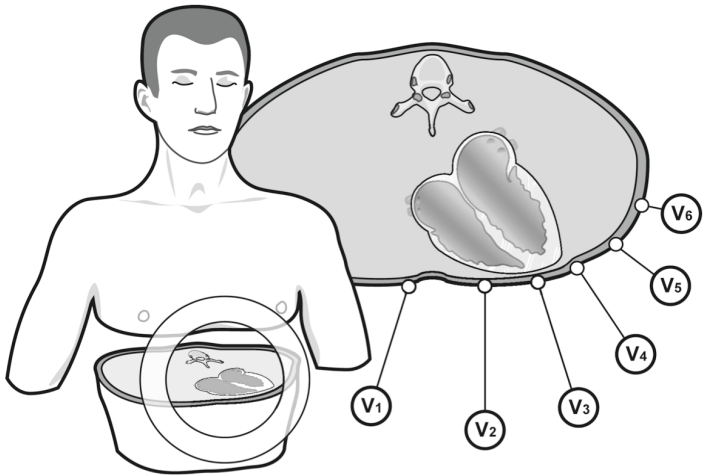


Schéma 5

4 - RÉALISATION PRATIQUE D'UN ECG

Pour réaliser un ECG, il faut allonger le patient sur un plan horizontal.

Après avoir dénudé le torse et les quatre membres, les électrodes sont placées comme cela a déjà été précisé (cf. Schémas n°2 et 4).

Les électrodes sont reliées aux patches. L'emplacement des dérivations précordiales est indiqué sur chacune des pinces (V1, V2, ..., V6). Pour les dérivations frontales :

- ▶ La pince rouge → membre supérieur droit.
- ▶ La pince noire → membre inférieur droit.

Moyen mnémotechnique = « Le Rouge et le Noir »

- ▶ La pince jaune → membre supérieur gauche.
- ▶ La pince verte → membre inférieur gauche.

Moyen mnémotechnique = Le Soleil (= le jaune) se lève sur la Prairie (= le vert)

L'appareil d'enregistrement est allumé, avec mise en activité du **filtre**, qui améliore la qualité de l'enregistrement.

Le calibrage de l'appareil, qui est en général préréglé, doit être vérifié (Schéma n°6) :

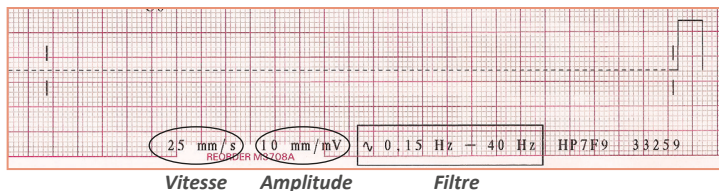


Schéma 6

L'amplitude en hauteur du signal doit être de 0.1 mV pour 1 mm (1 petit carreau en hauteur).

La vitesse de défilement doit être réglée à 25 mm/s, ce qui correspond à 1 petit carreau en largeur = 0.04 seconde et 1 grand carreau = 5 petits carreaux = 0.2 seconde.

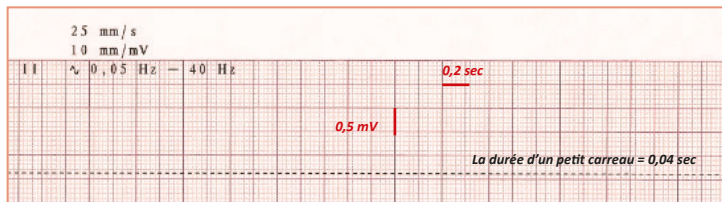


Schéma 7

Puis, il faut appuyer sur le bouton d'enregistrement automatique qui permet d'obtenir un ECG standard 12 dériviatiions.

Il est aussi possible d'enregistrer un ECG sur le mode manuel, qui permet d'enregistrer seulement quelques **dérivations choisies (D2, D3, VF par exemple)**. On peut aussi réaliser parfois un D2 « long », ce qui correspond à la dérivation D2 qui défile de manière continue jusqu'à ce que l'information attendue par le médecin arrive, puis le tracé est arrêté manuellement.

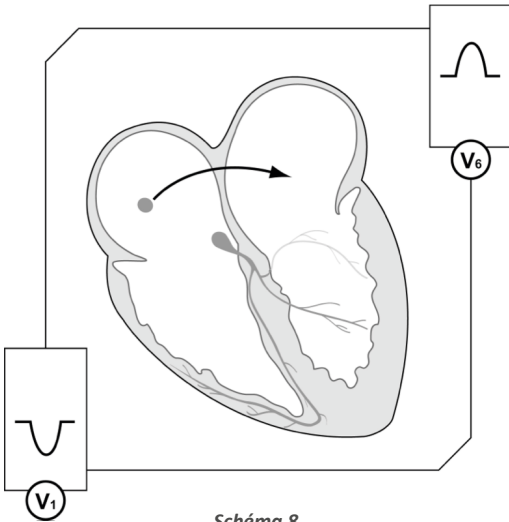
5 - ECG NORMAL

⊙ DESCRIPTION D'UN CYCLE CARDIAQUE

Comme nous l'avons déjà vu, l'enregistrement électrocardiographique est fondé sur la loi de l'unipolaire, c'est-à-dire que quand un courant électrique se dirige vers l'électrode celui-ci est enregistré en positif et s'il s'en éloigne il sera enregistré en négatif.

L'influx électrique normal naît du nœud sinusal et se propage de l'oreillette droite vers l'oreillette gauche pour dépolariser les 2 oreillettes (cf. chapitre précédent).

Comme l'influx se propage de la droite vers la gauche on enregistrera en dérivations gauches une onde positive appelée l'**onde P** (Schéma n°8).



L'onde P d'origine sinusale est négative (ou biphasique) en dérivation droite (V1, VR) car elle va de la droite vers la gauche et positive en dérivation inférieure (D2, D3, Vf) car elle part du haut de l'oreillette droite. À noter que d'une manière générale l'activité atriale est la mieux vue dans ces dérivations V1, D2, D3, Vf.

L'influx électrique arrive ensuite au niveau du nœud auriculo-ventriculaire puis du faisceau de His où aucune structure cardiaque n'est dépolarisée. **Il existe donc un espace isoélectrique appelé espace PQ ou PR.**

Puis le faisceau de His se divise en 2 branches au niveau de la partie haute du septum interventriculaire. La dépolarisation des ventricules débute par la dépolarisation du septum interventriculaire, qui se fait de la gauche vers la droite. On enregistrera donc en dérivation gauche une petite onde négative et en dérivation droite une petite onde positive.

Par définition pour la dépolarisation des ventricules :

- ▶ la première onde négative est appelée onde Q
- ▶ la première onde positive est appelée onde R
- ▶ la deuxième onde négative est appelée onde S
- ▶ la deuxième onde positive (si elle existe) est appelée onde R'

L'onde est écrite en minuscule si elle est petite et en majuscule si elle est ample (q, Q, r, R, S, s).

Pour la **dépolarisation du septum interventriculaire** on aura donc une onde q en dérivation gauche et une onde r en dérivation droite (Schéma n°9).

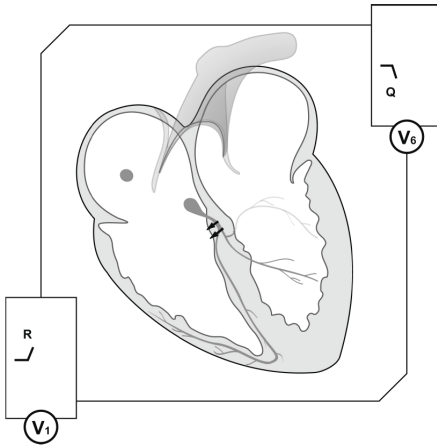


Schéma 9

Puis les 2 ventricules se dépolarisent et c'est le ventricule gauche, qui est le plus important en taille, qui donne l'axe global de dépolarisation du cœur, qui est en bas et à gauche. **On enregistrera donc en dérivation gauche une grande onde R et dans les dérivation droites une grande onde S** (Schéma n°10).

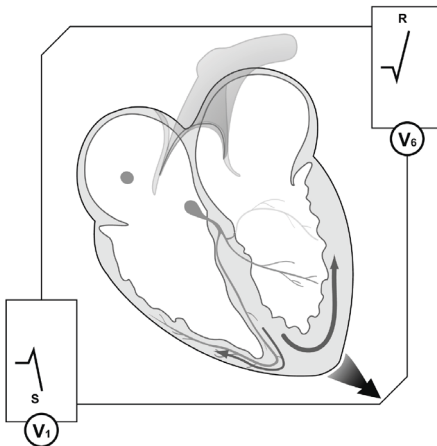


Schéma 10

Le dernier endroit du cœur à être dépolarisé est l'infundibulum pulmonaire (partie haute du ventricule droit). En dérivation gauche on enregistrera une petite onde négative appelée « onde s » et en dérivation droite on enregistrera une petite onde positive que l'on ne voit quasiment jamais sur l'ECG (Schéma n°11).

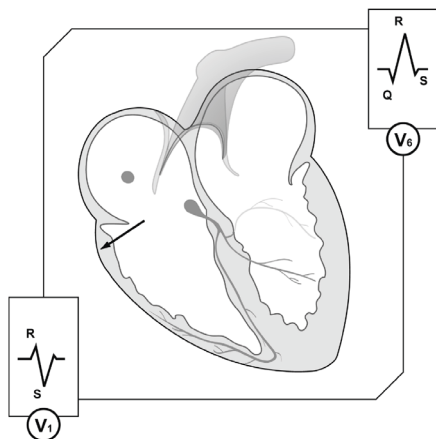


Schéma 11

À ce moment du cycle cardiaque les oreillettes et les ventricules sont dépolarisés. Mais pour qu'une nouvelle dépolarisation réapparaisse, il faut que le cœur se repolarise. **La repolarisation des oreillettes n'est pas visible sur l'ECG de surface et se déroule pendant l'intervalle PQ.**

L'axe électrique global de dépolarisation des ventricules se situe en bas et à gauche. L'axe de repolarisation devrait donc être inversé = en haut et à droite. Toutefois la repolarisation correspond au moment du cycle cardiaque où le cœur se remplit de sang (diastole). La pression due à l'afflux de sang dans les ventricules va inverser l'axe de la repolarisation qui va donc être identique à celui de la dépolarisation, c'est-à-dire positif dans toutes les dérives sauf VR, V3R, V4R et V1. **Cette onde s'appelle l'onde T.**

Nous avons donc décrit un cycle cardiaque complet qui est composé de P, PR, QRS, ST et T (Schéma n°12).

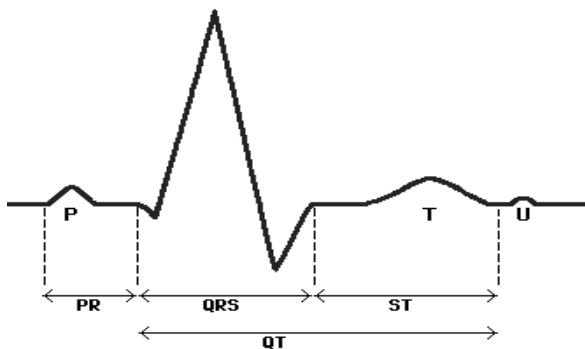


Schéma 12

Les valeurs normales de ces intervalles sont :

Intervalle, Onde	Normale
P	< 0,12 s
PR	0,12 – 0,2 s
QRS	< 0,08 s
QT	0,3 – 0,45 s



COMMENTAIRES POUR L'IDE

Afin de réaliser un ECG de qualité et facilement interprétable, il ne faut pas négliger l'installation du patient. Celui-ci doit être allongé avec la tête légèrement surélevée (pour plus de confort) et torse nu.

Chez les femmes, il faut penser à retirer les soutiens-gorges surtout s'ils sont pourvus d'armatures.

Chez les patients possédant une forte pilosité, ne pas hésiter à dépiler le torse, cela permettra une meilleure adhésion des patches et de fait un meilleur tracé.

De même, l'été ou face à des patients présentant une hyper-sudation, il faut penser à essuyer le torse au préalable.

Si le patient est porteur d'un pansement compressif en pectoral, il faudra adapter le positionnement des électrodes et ne pas les poser sur le pansement, cela empêcherait l'enregistrement.

Le patient doit rester immobile et ne pas parler du début à la fin de l'enregistrement.

- Si demande de réalisation d'un D2 long : placer les électrodes comme cité précédemment, appuyer sur le bouton « manuel » de l'ECG et laisser défiler sur le nombre de pages que demandera le médecin.
- Si demande de réalisation d'un ECG postérieur (dans le cadre d'une suspicion d'IDM postérieur) :
 - V1 V2 V3 seront à positionner aux places habituelles puis ;
 - V7 sera positionnée au niveau du 5^e espace intercostal et de la ligne axillaire postérieure ;
 - V8 sera positionnée au niveau du 5^e espace intercostal sous la pointe de l'omoplate ;
 - V9 sera positionnée au niveau du 5^e espace intercostal et à mi-distance entre V8 et les épineuses postérieures.

Il faudra bien penser à spécifier sur le tracé qu'il s'agit d'un ECG postérieur et changer les dérivations V4, V5, V6 en V7, V8, V9.

- Si demande d'un ECG avec V3R et V4R (IDM inférieur avec extension VD) on mettera V3R et V4R à la place de V1 V2.

- L'électrocardiogramme (ECG) est un examen extrêmement important, outil de base de l'étudiant(e) en infirmerie et de l'infirmier(e) (IDE) déjà diplômé(e).
- Simple, pratique, complet, ce guide explique l'essentiel des tracés – normaux ou anormaux – et apprend à les interpréter.
- Plus de 150 tracés et schémas anatomiques permettent de comprendre, apprendre et retenir les bases essentielles de l'ECG.
- Les gestes à réaliser en urgence par l'IDE devant la présence de certains troubles du rythme ou de conduction.
- + 40 cas cliniques pour s'entraîner.
- L'indispensable livre de poche pour l'étudiant(e) en infirmerie et l'IDE.

Nicolas Lellouche – PU-PH en cardiologie au CHU Henri Mondor Créteil, responsable de l'unité de rythmologie, en charge de l'enseignement de la cardiologie et notamment de l'ECG à l'Université Paris-Est Créteil – a rédigé ce livre avec Céline Ouvry, IDE en rythmologie au CHU Henri Mondor, Créteil.

Photo de couverture : psdesign1_fotolia

9,90 € TTC

ISBN : 978-2-84678-335-4



www.med-line.fr

MED-LINE
Editions