

LIVRE OFFICIEL DU **COLLÈGE**

**Collège Français de Chirurgie  
Générale, Viscérale et Digestive**



**Conseil National des Universités  
de Chirurgie Viscérale et Digestive**



# Chirurgie générale, viscérale et digestive

**2<sup>e</sup> édition actualisée**

**iECN**

2 0 2 0

2 0 2 1

2 0 2 2

- **Tous les items de la spécialité**
- Dernières Recommandations HAS et Conférences de Consensus
- Fiches points clés

LE RÉFÉRENTIEL | MED - LINE

LIVRE OFFICIEL DU **COLLÈGE**

**Collège Français de Chirurgie  
Générale, Viscérale et Digestive**



**Conseil National des Universités  
de Chirurgie Viscérale et Digestive**



# Chirurgie générale, viscérale et digestive

**2 édition actualisée**

**i E C N**  
**2 0 2 0**  
**2 0 2 1**  
**2 0 2 2**

Préface

**Pr Olivier Farges**

Président du Collège

**Pr Olivier Soubrane**

Président du CNU

**Pr Jérémie Lefevre**

Coordinateur de l'ouvrage

**MED-LINE**  
Editions

**Éditions MED-LINE**  
Tél. : 09 70 77 11 48  
e-mail : inline75@aol.com  
**www.med-line.fr**

*CHIRURGIE GÉNÉRALE, VISCÉRALE ET DIGESTIVE - 2 ÉDITION ACTUALISÉE*  
ISBN : 978-2-84678-242-5  
© 2019 ÉDITIONS MED-LINE

Maquette : Meriem Rezgui

Toute représentation ou reproduction, intégrale ou partielle, faite sans le consentement des auteurs, ou de leurs ayants droit ou ayants cause, est illicite (loi du 11 mars 1957, alinéa 1<sup>er</sup> de l'article 40). Cette représentation ou reproduction, par quelque procédé que ce soit, constituerait une contrefaçon sanctionnée par les articles 425 et suivants du Code Pénal.

# Sommaire

Préface .....	5
Les auteurs .....	7
Chapitre 1 : <b>Tuméfaction pelvienne chez la femme</b> .....	9
<i>UE 2 - Item 42</i>	
Chapitre 2 : <b>Anesthésie locale, locorégionale et générale</b> .....	25
<i>UE 5 - Item 133</i>	
Chapitre 3 : <b>Transplantation d'organes : Aspects épidémiologiques et immunologiques ; principes de traitement et surveillance ; complications et pronostic ; aspects éthiques et légaux</b> .....	37
<i>UE 7 - Item 197</i>	
Chapitre 4 : <b>Goitre, nodule thyroïdien et cancers thyroïdiens</b> .....	49
<i>UE 8 - Item 239</i>	
Chapitre 5 : <b>Obésité de l'enfant et de l'adulte</b> .....	63
<i>UE 8 - Item 251</i>	
Chapitre 6 : <b>Hépatomégalie et masse abdominale</b> .....	73
<i>UE 8 - Item 273-1</i>	
Chapitre 7 : <b>Adénomes surrenaliens</b> .....	93
<i>UE 8 - Item 273-2</i>	
Chapitre 8 : <b>Lithiase biliaire et complications</b> .....	101
<i>UE 8 - Item 274</i>	
Chapitre 9 : <b>Carcinose péritonéale</b> .....	123
<i>UE 8 - Item 277</i>	
<i>UE 9 - Items 288-289-291</i>	
Chapitre 10 : <b>Maladies Inflammatoires Chroniques de l'Intestin (MICI) chez l'adulte et l'enfant</b> .....	131
<i>UE 8 - Item 279</i>	
Chapitre 11 : <b>Diverticulose colique et diverticulite aiguë du sigmoïde</b> .....	139
<i>UE 8 - Item 284</i>	
Chapitre 12 : <b>Pathologie hémorroïdaire</b> .....	153
<i>UE 8 - Item 285</i>	
Chapitre 13 : <b>Hernie pariétale chez l'enfant</b> .....	163
<i>UE 8 - Item 286-1</i>	
Chapitre 14 : <b>Hernie pariétale chez l'adulte</b> .....	173
<i>UE 8 - Item 286-2</i>	



Chapitre 15 : <b>Traitement des cancers : chirurgie</b> .....	181
<i>UE 9 - Item 291-1</i>	
Chapitre 16 : <b>Traitement des cancers : traitements médicaux des cancers (chimiothérapie, thérapies ciblées, immunothérapie)</b> .....	197
<i>UE 9 - Item 291-2</i>	
Chapitre 17 : <b>Traitement des cancers : radiothérapie</b> .....	203
<i>UE 9 - Item 291-3</i>	
Chapitre 18 : <b>Tumeurs du côlon</b> .....	209
<i>UE 9 - Item 298-1</i>	
Chapitre 19 : <b>Tumeurs du rectum</b> .....	239
<i>UE 9 - Item 298-2</i>	
Chapitre 20 : <b>Tumeurs de l'estomac</b> .....	249
<i>UE 9 - Item 300</i>	
Chapitre 21 : <b>Tumeurs primitives du foie</b> .....	261
<i>UE 9 - Item 301-1</i>	
Chapitre 22 : <b>Tumeurs secondaires du foie</b> .....	283
<i>UE 9 - Item 301-2</i>	
Chapitre 23 : <b>Tumeurs de l'œsophage</b> .....	299
<i>UE 9 - Item 302</i>	
Chapitre 24 : <b>Tumeurs du pancréas</b> .....	317
<i>UE 9 - Item 305</i>	
Chapitre 25 : <b>Polytraumatisé, traumatisé abdominal</b> .....	337
<i>UE 11 - Item 329</i>	
Chapitre 26 : <b>Syndrome occlusif de l'adulte</b> .....	349
<i>UE 11 - Item 349</i>	
Chapitre 27 : <b>Appendicite de l'enfant et de l'adulte</b> .....	365
<i>UE 11 - Item 351</i>	
Chapitre 28 : <b>Péritonite aiguë</b> .....	377
<i>UE 11 - Item 352</i>	
Chapitre 29 : <b>Pancréatite aiguë</b> .....	387
<i>UE 11 - Item 353</i>	
Chapitre 30 : <b>Prise en charge médico-chirurgicale des ingestions de caustique du tube digestif haut</b> .....	403

## Préface

---

Cette seconde édition du référentiel du Collège d'enseignants de notre spécialité paraît à un moment particulièrement opportun, puisqu'elle précède d'un an la mise en place de la réforme du second cycle des études médicales attendue pour la rentrée 2020.

L'esprit de cette réforme, dont la motivation initiale était la suppression de l'ECN, est d'une part de s'assurer qu'un socle minimum de connaissances est effectivement acquis au terme du second cycle, mais surtout de permettre à chaque étudiant(e) de mieux comprendre et de tester ses aptitudes ainsi que ses compétences pour telle ou telle spécialité ou mode d'exercice afin de lui permettre de choisir de façon plus éclairée la filière de 3<sup>e</sup> cycle dans laquelle il souhaite s'engager.

Le premier corollaire a été l'allègement de la somme des connaissances que les étudiants doivent maîtriser. Ce travail, coordonné par la conférence des doyens et la coordination des collèges a été réalisé indépendamment par chaque spécialité mais aussi de façon coordonnée pour les questions qui se situaient à la frontière de plusieurs d'entre elles. Pour nombre de spécialités, chirurgicales en particulier, ce socle de connaissances minimalistes risque de ne pas permettre aux étudiant(e)s de percevoir ce qu'est la spécialité ou de profiter pleinement des stages qui occuperont une place fondamentale au cours de la dernière année du second cycle.

Dans cette perspective, cet ouvrage est essentiel et comble un manque en apportant un éclairage plus complet de notre spécialité.

Merci au Pr Jérémie Lefèvre pour la poursuite de son initiative, à chacun des enseignant(e)s ayant participé à la rédaction de cet ouvrage, ainsi qu'à l'éditeur qui a accepté de poursuivre le financement d'un prix annuel de 3000 € récompensant le meilleur mémoire national publié du DES de chirurgie viscérale et digestive.

Au plaisir de vous accueillir, peut-être, dans notre belle spécialité,

**Pr Olivier Farges et Pr Olivier Soubrane,**

au nom du Collège de Chirurgie Viscérale et Digestive et du Conseil National des Universités



## Les auteurs

---

- Dr Julio Abba (CHU Grenoble)  
Dr Pascal Alfonsi (CHU Cochin, Paris)  
Pr Thierry André (CHU Saint-Antoine, Paris)  
Pr Catherine Arvieux (CHU Grenoble)  
Dr Sandrine Barbois (CHU Grenoble)  
Pr Daniel Benchimol (CHU Nice Archet 2)  
Pr Emmanuel Benizri (CHU Nice Archet 2)  
Pr Stéphane Berdah (CHU Nord, Marseille)  
Dr Laura Beyer-Berjot (CHU Nord, Marseille)  
Dr Thomas Blanc (CHU Necker, Paris)  
Pr Emmanuel Boleslawski (CHRU Lille)  
Dr Marie-Pierre Bonnet (CHU Cochin, Paris)  
Pr Karim Boudjema (CHU Rennes)  
Pr Jean-Luc Bouillot (CHU Ambroise Paré, Boulogne Billancourt)  
Pr Laurent Brunaud (CHU de Nancy)  
Pr Laurent Bresler (CHU Nancy)  
Dr Rafaele Brustia (CHU Pitié-Salpêtrière, Paris)  
Pr Pierre Cattan (CHU Saint-Louis)  
Dr Amélie Chau (CHRU Lille)  
Dr Nathalie Chereau (CHU Pitié-Salpêtrière, Paris)  
Pr Laurence Chiche (CHU Haut-Lévêque, Bordeaux)  
Pr Mircea Chirica (CHU Grenoble)  
Pr Jean-Robert Delpero (Institut Paoli-Calmettes, Marseille)  
Dr Sanaa El-Mouhadi (CHU Saint-Antoine, Paris)  
Dr Marie Galifet (CHU Nancy)  
Pr Sébastien Gaujoux (CHU Cochin, Paris)  
Dr Laurent Genser (CHU Pitié-Salpêtrière, Paris)  
Pr Olivier Glehen (CHU Lyon Sud)  
Dr Claire Goumard (CHU Pitié-Salpêtrière, Paris)  
Pr Florence Huguet (CHU Tenon, Paris)  
Dr Alexandre Jacquin (CHU Haut Lévêque, Bordeaux)  
Pr Mehdi Karoui (CHU Pitié-Salpêtrière, Paris)  
Dr Sylvain Kirzin (CHU Purpan, Toulouse)  
Dr Zaher Lakkis (CHRU Besançon)  
Pr Jérémie Lefevre (CHU Saint-Antoine, Paris)  
Pr Paul-Antoine Lehur (CHU Nantes)  
Dr Léon Maggiori (CHU Beaujon, Clichy)  
Dr Gilles Manceau (CHU Pitié-Salpêtrière, Paris)  
Pr Georges Manton (CHRU Besançon)  
Dr Alexandre Maubert (CHU Nice Archet 2)  
Dr Clémentine Mazoyer, (CHU de Nantes)  
Pr Fabrice Ménégau (CHU Pitié-Salpêtrière, Paris)  
Dr Mathieu Messenger (CHRU Lille)  
Dr David Moszkowicz (CHU Ambroise Paré, Boulogne Billancourt)  
Pr Yves Panis (CHU Beaujon, Clichy)  
Pr Guillaume Passot (CHU Lyon Sud)  
Pr François Pattou (CHRU Lille)  
Pr François Paye (CHU Saint-Antoine, Paris)  
Pr Frédérique Peschaud (CHU Ambroise Paré, Boulogne Billancourt)  
Pr Guillaume Piessen (CHRU Lille)  
Dr Marie Pigeyre (CHRU Lille)  
Pr Guillaume Portier (CHU Purpan, Toulouse)  
Pr François-René Pruvot (CHRU Lille)  
Pr Charles Marc Samama (CHU Cochin, Paris)  
Pr Emile Sarfati (CHU Saint-Louis, Paris)  
Pr Alain Sauvanet (CHU Beaujon, Clichy)  
Pr Olivier Scatton (CHU Pitié-Salpêtrière, Paris)



Dr Marie Seman (CHU Pitié-Salpêtrière, Paris)    Dr Franck Verdonk (CHU Saint-Antoine, Paris)  
Pr Laurent Siproudhis (CHU Pontchaillou,    Dr Nicolas Vinit (CHU Necker, Paris)  
Rennes)    Dr Thibault Voron (CHU Saint-Antoine, Paris)  
Pr Emmanuel Tiret (CHU Saint-Antoine, Paris)    Dr Jean-David Zeitoun (CHU Saint-Antoine,  
Dr Edouard Vaucel (CHU Nantes)    Paris)

# Tuméfaction pelvienne chez la femme

## OBJECTIFS ECN

→ Devant une tuméfaction pelvienne chez la femme, argumenter les principales hypothèses diagnostiques et justifier les examens complémentaires pertinents.

**Dr Edouard Vaucel\***, **Pr Paul-Antoine Lehur\*\***

\* Service de Gynécologie Obstétrique, CHU de Nantes

\*\* Clinique Chirurgicale Digestive et Endocrinienne, CHU de Nantes

### PLAN DU CHAPITRE

- |  |   |
|--|---|
| <ol style="list-style-type: none"> <li>1. Rappels anatomiques</li> <li>2. Principales étiologies et cadres nosologiques           <ol style="list-style-type: none"> <li>2.1. Obstétricales</li> <li>2.2. Gynécologiques</li> <li>2.3. Digestives</li> <li>2.4. Urologiques</li> <li>2.5. Péritoine et autres espaces pelviens</li> </ol> </li> <li>3. Examen et points importants           <ol style="list-style-type: none"> <li>3.1. Interrogatoire</li> </ol> </li> </ol> | <ol style="list-style-type: none"> <li>3.2. Examen clinique</li> <li>3.3. Examens paracliniques</li> <li>3.4. Exemples de stratégie et conduites à tenir pratiques           <ol style="list-style-type: none"> <li>3.4.1. Situations évidentes</li> <li>3.4.2. Fibrome</li> <li>3.4.3. Tumeur de l'ovaire présumée bénigne</li> <li>3.4.4. Cancer de l'ovaire</li> <li>3.4.5. Cancer de l'utérus</li> </ol> </li> <li>4. Exemple d'arbre décisionnel</li> <li>5. Conclusion</li> </ol> |
|--|---|

**On retiendra pour cet item, l'importance de repérer le contexte médical basé sur l'âge de la patiente pour orienter la demande d'examens complémentaires permettant de poser un diagnostic étiologique.**

### MOTS CLÉS

BetahCG, échographie pelvienne, fibrome, tumeur de l'ovaire présumée bénigne, cancer pelvien

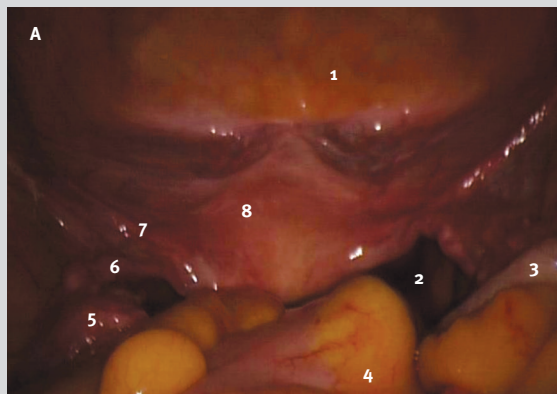
### CONFÉRENCES DE CONSENSUS

- Guide HAS ALD n°30, cancer de l'ovaire, janvier 2010 ; cancer invasif du col de l'utérus, janvier 2010
- Fibromes utérins, actualisation de la prise en charge, CNGOF décembre 2011
- Cancer de l'endomètre, synthèse des recommandations, INCA novembre 2010
- Recommandations pour la pratique clinique : les tumeurs de l'ovaire présumées bénignes, CNGOF, décembre 2013
- Colombo N, Creutzberg C, Amant F, et al. ESMO-ESGO-ESTRO Endometrial Consensus Conference Working Group. ESMO-ESGO-ESTRO Consensus Conference on Endometrial Cancer : Diagnosis, Treatment and Follow-up. Int J Gynecol Cancer 2016 Jan;26(1):2-30

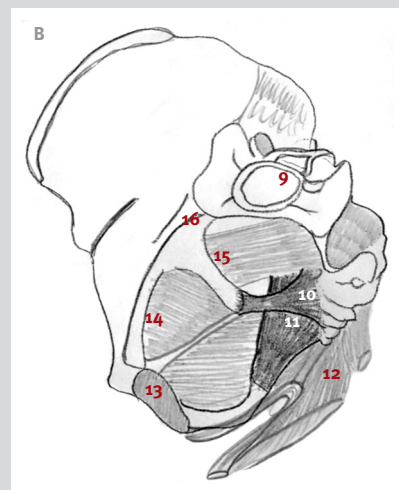
# 1. Rappels anatomiques

- Le pelvis féminin contient les organes génitaux, le bas appareil urinaire, le rectum et le canal anal. Ses limites sont :
  - *supérieure* : le détroit supérieur défini par le rebord supérieur du pubis, les lignes arquées des os coxaux, et le bord antérieur des ailes du sacrum et le promontoire. Le détroit supérieur marque la limite entre grand et petit bassin.
  - *latérales* : la partie inférieure des os coxaux, les ligaments sacroépineux et sacro-tubéral, et les muscles obturateur interne et piriforme qui ont leurs origines dans le pelvis et sortent par les forams ischiatiques.
  - *inférieure* : le diaphragme pelvien séparant la cavité pelvienne du périnée. Il est constitué des muscles élévateurs de l'anus et ischio-coccygiens. Il présente dans le plan sagittal médian, le hiatus uro-génital en avant et le hiatus anal en arrière.

Figure 1 : Pelvis féminin normal, vue coelioscopique (A), limites du pelvis (B)



(1) Vessie (relief du ballonnet de la sonde urinaire visible), (2) cul de sac de Douglas, (3) appendice, (4) côlon sigmoïde, (5) pédicule vasculaire gonadique, (6) trompe de Fallope et ovaire, (7) ligament rond, (8) Utérus.



(9) Promontoire, (10) ligaments sacro épineux sacro tubéral, (11) ligament sacro-tubéral (12) diaphragme pelvien, (13) pubis, (14) muscle obturateur interne, (15) muscle piriforme, (16) ligne arquée de l'os coxal.

## 2. Principales étiologies et cadres nosologiques

### 2.1. Obstétricales

- Grossesse normale
- Grossesse extra-utérine (cf item ECN 18)
- Complication obstétricale : rétention intra-utérine (ex. post-FCS...), môle hydatiforme, tumeur trophoblastique (cf item ECN 17).

## 2.2. Gynécologiques

- **Utérus** : tumeur
  - bénigne : fibrome : cf diagnostic et classification (importance du TV : masse solidaire de l'utérus, sauf pour les fibromes sous-séreux pédiculés)
  - maligne : adénocarcinome de l'endomètre, carcinome épidermoïde du col utérin, sarcome utérin
- **Ovaires** : kystes ou tumeurs de l'ovaire présumées bénignes
  - fonctionnel
  - organique :
    - > bénin : kyste dermoïde, endométriosique
    - > malin : cancer de l'ovaire (cf item ECN 153).
- **Trompe** : infection utéro-annexielle abcédée, hydrosalpinx, kyste paratubaire,
- **Actinomycose pelvienne** (contexte : DIU depuis plusieurs années)
- **Hématocolpos** (rétention vaginale du sang menstruel par imperforation hyménéale - adolescente)

## 2.3. Digestives

- **Tumeur** :
  - Cancer colorectal, sigmoïdien
  - Tumeur digestive haute avec métastase ovarienne (tumeur de Krukenberg)
  - Tumeur desmoïde, autre tumeur du mésentère.
- **Infectieuse** :
  - Plastron/abcès appendiculaire, spécialement dans la forme pelvienne
  - Abcès sigmoïdien (principale cause : complication de la diverticulite sigmoïdienne) (cf item ECN 234)
- **Fonctionnelle** :
  - Fécalome

## 2.4. Urologiques

- Rétention aiguë d'urines
- Rein greffé pelvien (contexte !)
- Tumeur de vessie, kyste de l'ouraque.

## 2.5. Péritoine et autres espaces pelviens

- Endométriose pelvienne profonde (nodule de la cloison recto-vaginale)
- Épanchement péritonéal (ascite éventuellement cloisonnée, collection du cul de sac de Douglas)
- Tumeur péritonéale, carcinose péritonéale, maladie gélatineuse du péritoine. (cf chapitre 9)
- Tératome rétro-rectal



## 3. Examen et points importants

---

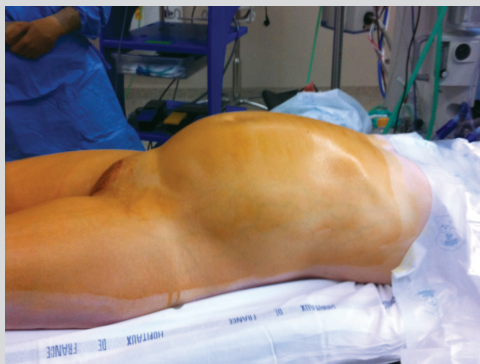### 3.1. Interrogatoire

- **Antécédents gynéco-obstétricaux** (âge des premières règles, date des dernières règles, régularité des cycles, activité et conduites sexuelles, gestité-parité, date du dernier frottis cervico-vaginal)
- **Traitements** : contraception (DIU dispositif intra-utérin orientera vers une étiologie infectieuse), toxiques...
- **Terrain** : âge, état général, suivi médical
- **Histoire de la maladie** : date d'apparition, évolution, facteur déclenchant, périodicité (notamment par rapport au cycle menstruel).
- **Plaintes fonctionnelles associées** :
  - Altération de l'état général, douleurs, dyspareunie,
  - Symptômes gynécologiques : signes sympathiques de grossesse, carence œstrogénique, aménorrhée et méno-métrorragies, leucorrhées, **métrorragie post-ménopausique**.
  - Signes fonctionnels digestifs : modification des habitudes intestinales, émissions anormales, vomissements
  - Signes fonctionnels urologiques : dysurie, hématurie, impériosités, pollakiurie, incontinence urinaire.

### 3.2. Examen Clinique

- **Constantes** : température (fièvre ?), poids (amaigrissement ?), tension artérielle, fréquence cardiaque
- **Éléments à rechercher** :
  - **À la palpation abdominale** : caractéristiques de la masse (localisation, taille, douleurs, mobilité, consistance), orifices herniaires, aires ganglionnaires. Une ascite associée à une masse pelvienne orientera vers un cancer de l'ovaire.
  - **À l'examen au spéculum** : caractéristique du col (col lilas de début de grossesse), leucorrhées et leurs aspects (fétides : infections utéro-annexielles hautes, nécrotiques : adénocarcinome de l'endomètre...), métrorragies.
  - **Au TV (toujours bi-manuel)**: taille, position, sensibilité, mobilité de l'utérus (utérus gravide ou fibromateux), masse solidaire de l'utérus (fibrome, grossesse) ou séparée par un sillon (masse annexielle), masse indépendante de l'utérus, médiane (masse du Douglas) ou latérale, masse fixée ou mobile.
  - **Au TR** : muqueuse rectale, caractéristiques de la tumeur, nodule de carcinose péritonéale perçu dans le cul-de-sac de Douglas
- Ne pas oublier l'**examen des seins** et la réalisation d'un **frottis cervico-vaginal**.

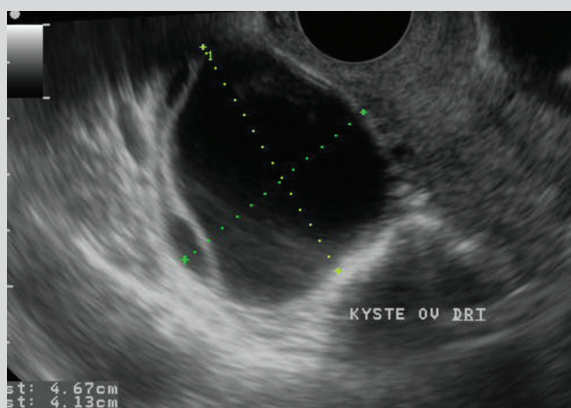
**Figure 2 :** Jeune femme, augmentation de volume de l'abdomen liée à un volumineux kyste de l'ovaire



### 3.3. Examens paracliniques

- Taux de betaHCG (human chorionic gonadotropin) (qualitatif et quantitatif) indispensable chez la femme non ménopausée
  - Échographie pelvienne voie abdominale et voie vaginale : examen de routine.
    - Tumeur solide et bien limitée correspondant souvent à un (des) fibrome(s). On détaille alors sa (leurs) localisation(s) selon la classification FIGO (cf item ECN 147)
    - Tumeurs liquidiennes latéro-utérines : kyste ovarien (rechercher les critères échographiques de kystes fonctionnels/organiques), hydrosalpinx, ...
- Le caractère organique du kyste est évoqué sur les signes suivants : diamètre supérieur ou égal à 5 cm, composante solide ou mixte, caractère multiloculaire, paroi épaisse, végétations intrakystiques, vascularisation. Les kystes liquidiens persistants sont des kystes organiques. Les tumeurs hétérogènes, fortement vascularisées avec des végétations endo- ou exo-kystiques sont évocatrices de cancer de l'ovaire (cf item ECN 153).

**Figure 3 :** échographie par voie endovaginale : kyste d'allure fonctionnel (contenu liquidien, parois fines, < 5 cm, pas de vascularisation anarchique, pas de végétation)



- Selon orientation diagnostique :
  - IRM pelvienne (examen de référence d'imagerie du pelvis en cas de doute diagnostique),
  - TDM Thorax Abdomen Pelvis (bilan d'extension, masse abdominale parfois en urgence pour le diagnostic différentiel),
  - Coloscopie,
  - Marqueurs tumoraux (CA 125)

### 3.4. Exemples de stratégie et conduites à tenir pratiques

#### 3.4.1. Certaines situations sont évidentes

- Certaines situations sont évidentes : grossesse (taux betaHCG et prise en charge de la grossesse), prise en charge d'une hernie de la paroi abdominale.

#### 3.4.2. Fibrome

- Orientation : ménorragies, pesanteur pelvienne, origine ethnique (femme noire), masse solidaire de l'utérus au TV.
- Diagnostic échographique dans la plupart des cas.
- En fonction du contexte : hystérocopie diagnostique ou IRM peuvent être utiles.
- Prise en charge en fonction de l'âge et de la gêne fonctionnelle.

Figure 4 : IRM: myome de 12 cm

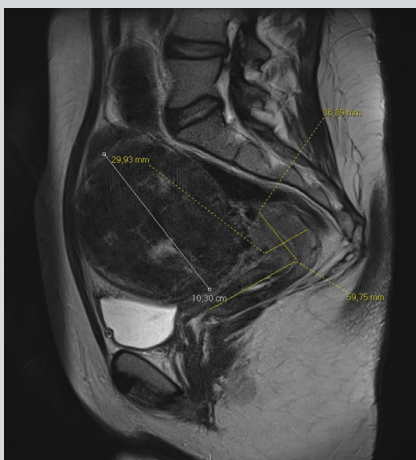
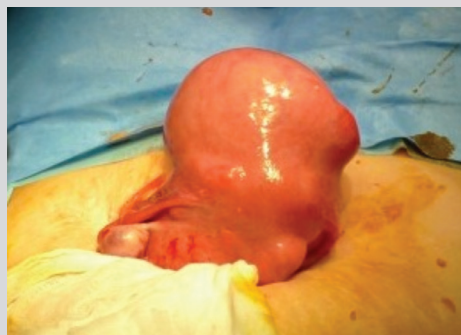

Figure 5 : Mini-laparotomie pour myomectomie

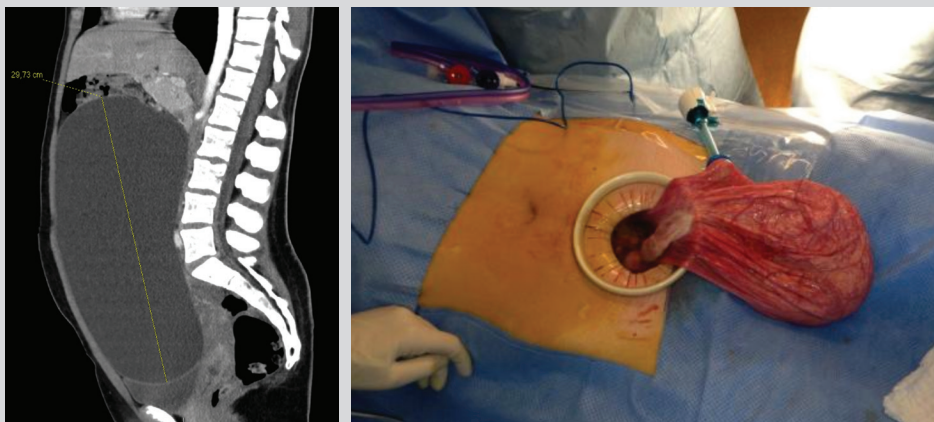


#### 3.4.3. Tumeur de l'ovaire présumée bénigne (TOPB)

- Orientation : âge, signes fonctionnels (subtorsion ? douleurs)
- Échographie : recherche de critères de bénignité : inférieur à 5 cm, parois fines, absence de végétation ou de cloison, anéchogène, pas de vascularisation anarchique. Rechercher les critères d'un kyste ovarien fonctionnel (kyste liquidien pur de moins de 5 cm, sans végétation, ni vascularisation), et qui va disparaître au contrôle échographique à 3 mois. En dehors de cette situation, il s'agit d'un kyste organique.

- En cas de kyste ovarien d'allure fonctionnelle un contrôle échographique est préconisé à 3 mois. On confirme le diagnostic en constatant la disparition spontanée du kyste.  
Les kystes d'allure fonctionnelle mais persistant après 3 mois et les kystes ovariens d'autre aspect échographique sont des kystes organiques.  
On envisage un traitement chirurgical pour les kystes ovariens organiques.  
Si chirurgie, préférer la kystectomie chez les femmes non ménopausées lorsque la masse ovarienne n'est pas suspecte afin de préserver la fertilité.  
Il existe des situations où la surveillance d'un kyste ovarien organique est recommandée :
  - les masses ovariennes de moins de 4-6 cm dont le diagnostic à l'issue du bilan d'imagerie est un kyste dermoïde, ou un endométriome, peuvent bénéficier d'une simple surveillance (si asymptomatique).
  - Les kystes liquidiens purs de moins de 10 cm peuvent bénéficier d'une simple surveillance (si asymptomatique, en l'absence d'antécédent personnel ou familial de cancer du sein, en conseillant une IRM pour confirmer le caractère liquidien pur si > 7 cm).

**Figure 6 : Jeune fille de 15 ans, augmentation de volume de l'abdomen indolore, TDM : kyste de 30 cm, opéré par mini laparotomie avec ponction protégée du kyste pour éviter une grande incision et ne pas contaminer la cavité abdominale avec le contenu du kyste (en cas de cancer, aggravation du pronostic)  
Anatomopathologie : kyste bénin**

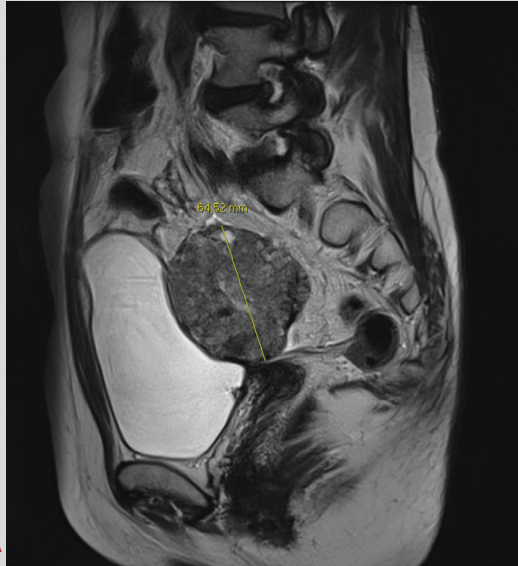

#### 3.4.4. Cancer de l'ovaire

- Orientation : AEG, ascite, histoire personnelle ou familiale BRCA 1-2.
- Échographie, IRM pelvienne si masse ovarienne de nature indéterminée à l'issue du bilan échographique.
- Bilan : TDM TAP (ce n'est pas un examen à visée diagnostique devant une masse annexielle, mais il est à réaliser dans le cadre du bilan d'extension et à la recherche de carcinose), marqueur CA 125 ( $\pm$  CA 19-9 et ACE), examen des seins systématique.
- Diagnostic anatomo-pathologique et stadification : coelioscopie exploratrice avec biopsies.
- « Étiologique » : en fonction du contexte (âge < 75 ans ou antécédent familial) recherche BRCA1 ou 2.



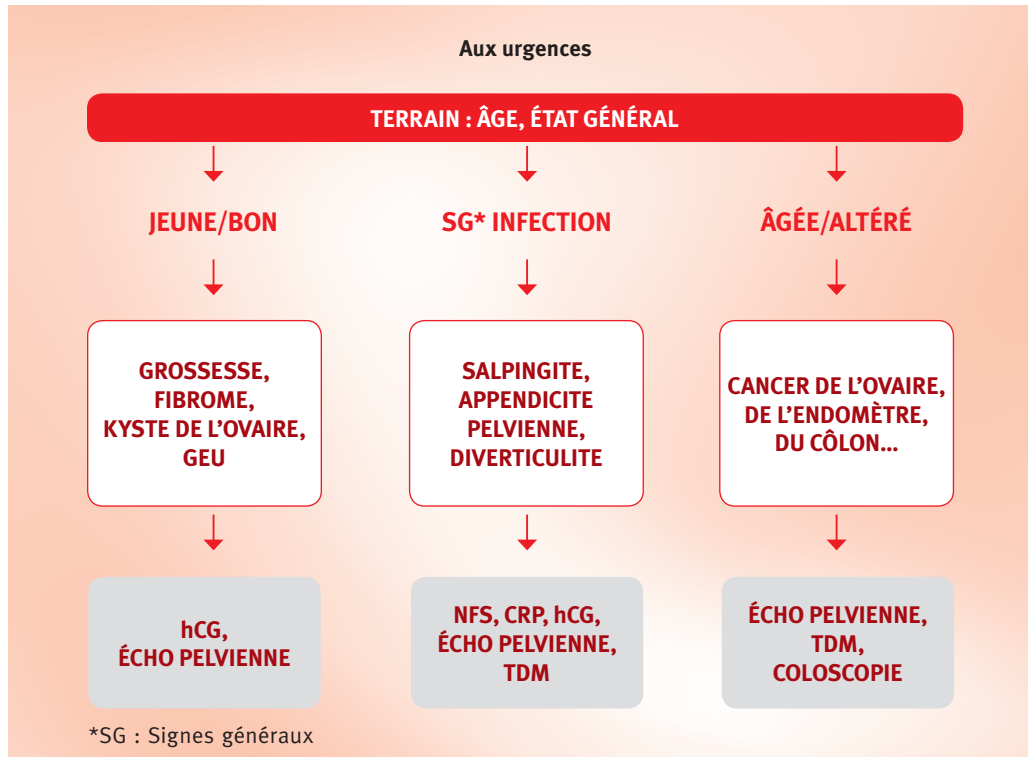
**Figure 7 : IRM coupe sagittale para-médiane : contenu solide, > 5 cm, végétations, hétérogène**



**3.4.5. Cancer de l'utérus :** des métrorragies post-ménopausiques imposent la réalisation d'un examen gynécologique.

- **Cancer du col de l'utérus (carcinome épidermoïde)**
  - Point clé : dépistage.
  - Orientation : femme de 50 ans, fumeuse, suivi gynécologique irrégulier, immunodéprimée, infection HPV, FCV anormal. Métrorragies de sang rouge provoquées, aspect bourgeonnant du col.
  - Diagnostic : biopsies éventuellement guidées par l'examen colposcopique, ou conisation, lors d'un examen sous AG si besoin.
  - Bilan : IRM pelvienne.
  - Classification FIGO.
  - Bilan d'extension par TDM TAP et pet scan dans les stades avancés.
- **Cancer de l'endomètre (adénocarcinome)**
  - Orientation : patiente de 70 ans, exposition aux œstrogènes (obésité...), métrorragies post-ménopausiques. Augmentation de l'épaisseur de l'endomètre à l'échographie pelvienne.
  - Diagnostic : hystérocopie diagnostique avec curetage.
  - Bilan : IRM pelvienne pour mesurer le degré d'envahissement du myomètre, l'extension au col et aux paramètres, l'atteinte ganglionnaire. TDM TAP pour les formes sévères pour le bilan d'extension et d'opérabilité.
  - Examen des seins systématique (même terrain d'hyperœstrogénie).

## 4. Exemple d'arbre décisionnel



## 5. Conclusion

- Une orientation étiologique devant une masse pelvienne est relativement simple et rapide à formuler après un bon examen clinique, un dosage du taux de BetaHCH et la réalisation d'une échographie pelvienne qui est l'examen de routine dans cette situation.
- L'enjeu essentiel est 1) de ne pas méconnaître une grossesse (avant de faire des examens radiologiques), et 2) de reconnaître les éléments évocateurs d'une tumeur maligne.

### POINTS CLÉS

1. Repérer le contexte clinique.
2. L'échographie pelvienne par voie abdominale et vaginale est l'examen de première intention réalisée en routine. Il faut également impérativement un dosage du taux de BetaHCG chez les patientes en période d'activité génitale.
3. Se souvenir des éléments contenus anatomiquement dans la cavité pelvienne permet de retrouver les principales étiologies des tuméfactions pelviennes.

## Annexe à l'Item ECN 42 – UE2

# Tuméfaction pelvi-périnéale. Troubles de la statique pelvienne postérieure chez la femme

### OBJECTIFS ECN

- Devant une tuméfaction pelvienne chez la femme, argumenter les principales hypothèses diagnostiques et justifier les examens complémentaires pertinents.

### Dr Clémentine Mazoyer et Pr Paul-Antoine Lehur

Clinique Chirurgicale Digestive et Endocrinienne, CHU de NANTES

Sous l'item « tuméfaction pelvienne » (chapitre 1), on peut de façon un peu abusive associer, les troubles de la statique pelvienne, rattachant ces notions à la référence : « L'étudiant doit connaître les principales pathologies de la femme » et aux items 120 : ménopause et andropause et 121 : troubles de la miction et incontinence urinaire de l'adulte et du sujet âgé (UE5). Dans ce manuel consacré aux pathologies digestives, ce sont les « tuméfactions pelvi-périnéales de l'étage postérieur » en lien avec les troubles de la statique rectale qui seront essentiellement abordées.

### MOTS CLÉS

Plancher pelvien, Prolapsus rectal, Rectocèle, Incontinence anale, Constipation terminale, Déféographie dynamique, Approche multidisciplinaire

### DOCUMENT DE RÉFÉRENCE

- Cariou de Vergie L, Venara A, Duchalais E, Frampas E, Lehur PA. Procidence interne du rectum: Définition, évaluation et prise en charge en 2016. J Visc Surg 2017;154:21-28

### PLAN DE L'ANNEXE - Troubles de la statique pelvienne postérieure (TSPP)

- I. Données anatomiques et physiologiques essentielles à la compréhension des TSPP
- II. Interrogatoire - Données de l'examen clinique dans les TSPP
- III. Principales explorations fonctionnelles dans les TSPP
- IV. Options thérapeutiques dans les TSPP

## I. Données anatomiques et physiologiques essentielles à la compréhension des TSPP

- Les organes du pelvis féminin reposent sur la paroi inférieure de l'abdomen, le plancher ou diaphragme pelvien formé par le m. élévateur de l'anus (*levator ani*). Renforcé par des aponévroses et des structures ligamentaires solides, il sépare la cavité pelvienne du périnée. Dans le plan sagittal, le plancher pelvien s'ouvre vers l'extérieur par en avant le hiatus uro-génital et en arrière le hiatus anal.
- En position debout, la pression abdominale appuie fortement les organes pelviens sur le plancher pelvien. Cette pression s'accroît au cours de la manœuvre de Valsava (expiration à glotte fermée, toux - éternuement) et tout particulièrement lors d'efforts de poussée importants (expulsion lors de l'accouchement, constipation au long cours, port de charges lourdes). L'imprégnation hormonale de tous les éléments du plancher pelvien participe à leur trophicité/tonicité. Sa disparition à la ménopause fragilise ces structures de soutien.

## II. Interrogatoire - Données de l'examen clinique en cas de TSPP

### Antécédents

- Parité – conditions des accouchements : poids du bébé, traumatisme, déchirure, extraction instrumentale (forceps).
- Statut hormonal (ménopause, traitement hormonal substitutif).
- Chirurgie pelvienne : cure d'incontinence urinaire, hystérectomie (fragilise les soutiens des organes pelviens).
- Constipation au long cours (médicaments la favorisant).

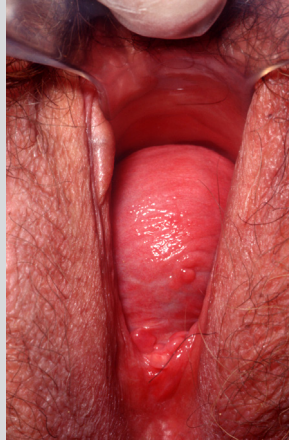### Plaintes fonctionnelles

- Sensation de poids, tuméfaction vulvaire ou anale spontanée, en position debout, ou apparaissant aux efforts de poussée et se réintégrant spontanément ou avec le doigt.
- Constipation terminale (se définit par l'impossibilité d'évacuer alors que le besoin est présent). Impose de longs et pénibles efforts de poussée, des manœuvres digitales pour aider à l'évacuation, une sensation d'inconfort, de vidange incomplète et d'allers et retours aux toilettes.
- Incontinence aux gaz ou aux selles. Impériosité pour aller à la selle.
- Au cours de l'interrogatoire, on analysera également les plaintes urinaires ou gynécologiques fréquemment associées.

## Examen clinique du périnée postérieur

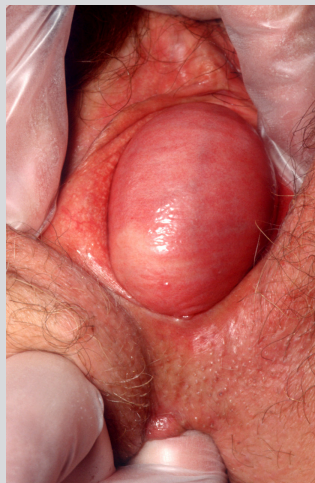- En position gynécologique et en décubitus latéral, vessie pleine, au repos et avec des efforts de poussée (permettent d'apprécier la descente périnéale), avec un bon éclairage et une valve de spéculum (Figure 1).

**Figure 1 : Examen vaginal à l'aide d'une valve de spéculum.**  
La valve expose la paroi postérieure du vagin en refoulant la vessie en avant.  
A la poussée, apparaît une rectocèle antérieure



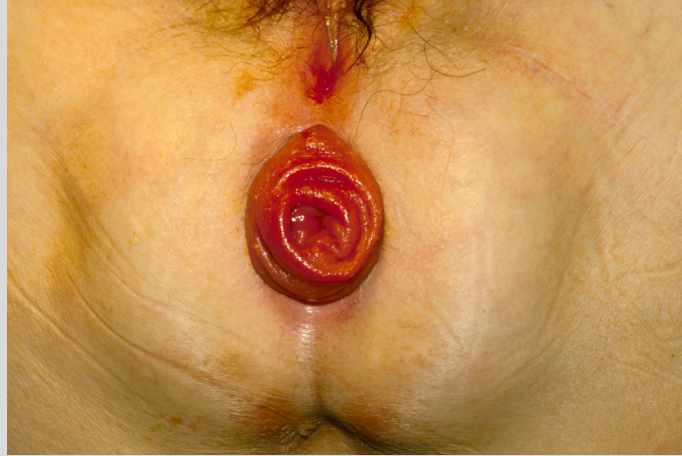- Examen concomittant du périnée antérieur et postérieur.
- Diagnostic de rectocèle antérieure : hernie de la paroi du rectum à travers la paroi postérieure du vagin (Figure 2) ou de prolapsus extériorisé du rectum : retournement à travers le canal anal du rectum qui a perdu ses attaches dans le pelvis (Figure 3) (à distinguer d'un prolapsus hémorroïdaire (UE8 Item 285).
- Au toucher rectal, évaluation de la tonicité, de la longueur du canal anal, de la bonne coordination des mouvements à la commande.

**Figure 2 : Rectocèle antérieure.**  
Le toucher rectal concomittant montre la hernie du rectum vers l'avant



**Figure 3 : Prolapsus extériorisé du rectum.**

Chez cette femme âgée, en position gynécologique, on observe un périnée descendant et un prolapsus extériorisé du rectum avec ses plis circulaires et la couleur caractéristique de la muqueuse rectale (à distinguer du prolapsus hémorroïdaire : paquets violacés répartis autour de l'anus).



### III. Principales explorations fonctionnelles dans les TSPP

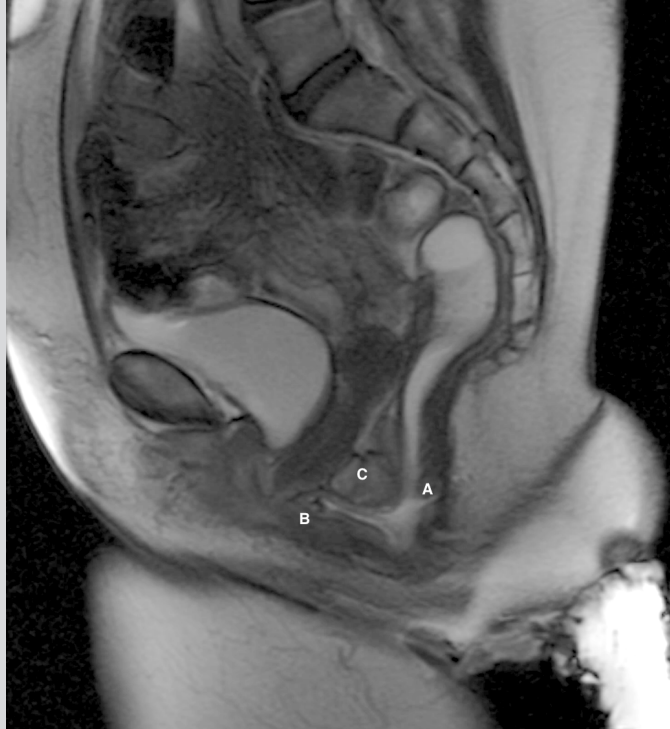- Le bilan fonctionnel n'est demandé qu'après avoir éliminé une pathologie organique : hémocult<sup>®</sup> ou coloscopie, mammographie, frottis cervico-vaginaux.
- L'examen complémentaire essentiel dans ce contexte est la **défécographie dynamique** qui simule l'effort d'évacuation que l'on produit pour vider le rectum. La déféco-IRM est la plus performante. Non irradiante et confortable pour les patientes, elle a cependant le désavantage d'être réalisée en position couchée, mais donne d'excellentes images du contenu pelvien (Figure 4). Une classification en 4 stades (Oxford) est proposée pour les troubles de la statique rectale (Tableau 1).

Tableau 1 : CLASSIFICATION RADIOLOGIQUE D'OXFORD DES TROUBLES DE LA STATIQUE RECTALE			
		Grade du PR*	Caractéristiques radiol. du PR
PR interne	Intussusception recto-rectale	I rectal haut	Ne descend pas plus bas que la limite proximale de la rectocèle
		II rectal bas	Descend au-delà de la rectocèle sans atteindre le sphincter/canal anal
	Intussusception recto-anale	III anal haut	Descend jusqu'au sphincter/canal anal
		IV anal bas	Descend dans le sphincter/canal anal
PR externe	Extériorisé	V trans-anal	Protrusion à travers l'anus

\*PR : prolapsus rectal

- La manométrie et l'échographie endo-anale complètent ce bilan surtout en cas d'incontinence anale
- Le bilan de l'étage antérieur avec bilan uro-dynamique est demandé en fonction des plaintes exprimées et des constatations cliniques.

**Figure 4 :** Déféco-IRM dynamique pour trouble de la statique pelvienne postérieure.  
 Sur ce cliché en poussée après évacuation de l'ampoule rectale,  
 on observe un prolapsus interne du rectum (A) (la partie haute du rectum entre dans sa partie basse –  
 intussusception) en s'accompagnant d'une rectocèle (B) et d'une entéroçèle (C).  
 On notera l'hystéroptose (col utérin à la vulve) et la descente périnéale associée.



## IV. Options thérapeutiques dans les TSPP

- Un traitement conservateur (régularisation du transit, conseils hygiéno-diététiques, rééducation périnéale auprès d'un praticien entraîné) est toujours à recommander.
- En cas de gêne significative, non améliorée par le traitement conservateur et après un bilan complet, un traitement chirurgical peut être proposé, en informant clairement et honnêtement des bénéfices à attendre et des risques potentiels.
- L'approche coelioscopique abdominale est la plus utilisée : la rectopexie ventrale fixe la paroi antérieure du rectum au promontoire lombo-sacré par l'intermédiaire d'une prothèse. Chez les patientes âgées, récusées pour une approche abdominale, différentes procédures par voie périnéale sont possibles.



## Conclusion

- Les TSPP peuvent se manifester par une tuméfaction pelvi-périnéale. C'est une pathologie fonctionnelle survenant chez la femme dans la seconde partie de la vie, favorisée par la multiparité, la constipation au long cours et l'obésité. La recherche par un interrogatoire guidé des symptômes associés (pesanteur, constipation terminale, incontinence anale, dyspareunie) guide l'examen clinique et la demande d'examens complémentaires au premier rang desquels : la déféco-IRM dynamique. En cas de troubles de la statique pelvienne antérieure, une approche multidisciplinaire est indispensable, et ce d'autant qu'un traitement chirurgical est envisagé.

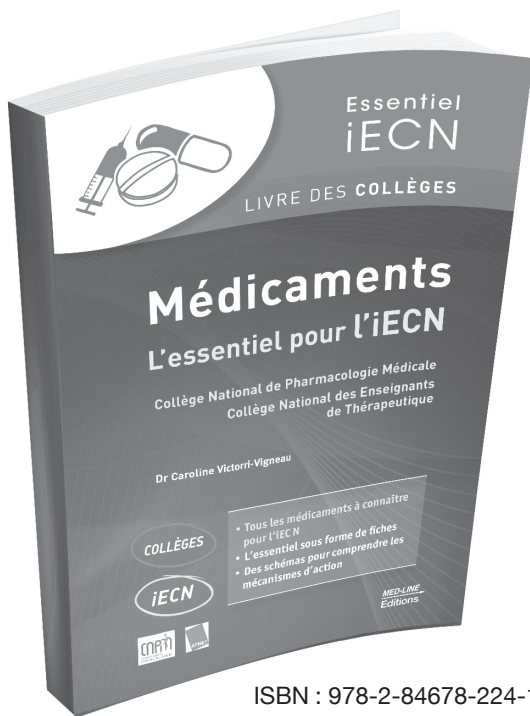
### POINTS CLÉS

1. Une tuméfaction pelvi-périnéale peut correspondre à un TSPP.
2. Les TSPP correspondent à 3 entités souvent associées : la rectocèle / hernie de la paroi antérieure du rectum refoulant la paroi vaginale postérieure), le prolapsus du rectum avec ses différents stades (interne ou extériorisé), et l'entéroccèle (ou élytroccèle) / hernie du cul de sac de Douglas s'insinuant entre vagin et rectum, contenant le côlon sigmoïde et/ou des anses grêles.
3. Le bilan clinique s'effectue en position gynécologique et recherche aussi un trouble de la statique antérieure (utéro-vésicale).
4. La déféco-IRM dynamique est l'examen de référence.
5. La chirurgie par voie coelioscopique vise à corriger les anomalies anatomiques pour rétablir un fonctionnement digestif optimal.





# OUVRAGE DU COLLÈGE



ISBN : 978-2-84678-224-1  
19,90 €

NOUVEAUTÉ

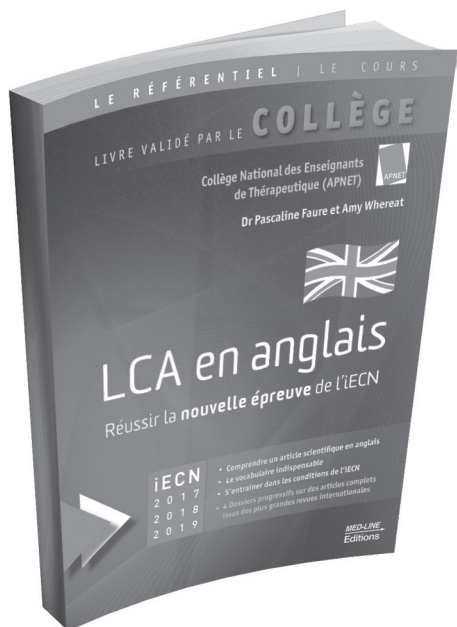## MÉDICAMENTS L'ESSENTIEL POUR L'IECN

Collège National de Pharmacologie Médicale  
Collège National des Enseignants  
de Thérapeutique

Dr Caroline Victorri-Vigneau

COLLÈGES

iECN



ISBN 978-2-84678-191-6  
23 €

## LCA en anglais

Réussir la nouvelle épreuve de l'IECN

Validé par le  
COLLÈGE

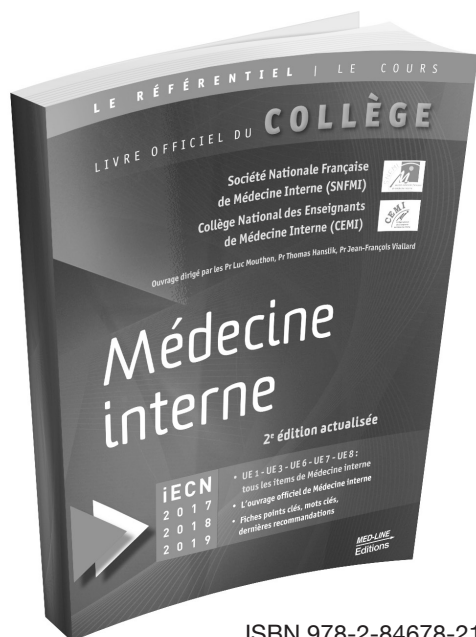
Collège National  
des Enseignants de  
Thérapeutique (APNET)  
Dr Pascaline Faure  
et Amy Whereat

iECN

[www.med-line.fr](http://www.med-line.fr)

Éditions Med-Line | 127, rue Jeanne d'Arc, 75013 Paris | Tél. : 09 70 77 11 48 - [www.med-line.fr](http://www.med-line.fr)  
Tous nos ouvrages sont disponibles en librairie

# OUVRAGES OFFICIELS DES COLLÈGES



## MÉDECINE INTERNE

2<sup>e</sup> édition actualisée

### Le livre du COLLÈGE


conçu et rédigé par le  
Collège National des  
Enseignants de Médecine  
Interne (CEMI)  
sous l'égide de la  
Société Nationale Française de  
Médecine Interne (SNFMI)

iECN

ISBN 978-2-84678-217-3  
39 €

## RÉFÉRENTIEL MED-LINE

La collection de livres de référence pour se préparer à l'iECN




12<sup>e</sup> édition

39 €




3<sup>e</sup> édition

39 €




7<sup>e</sup> édition

30 €



40 €



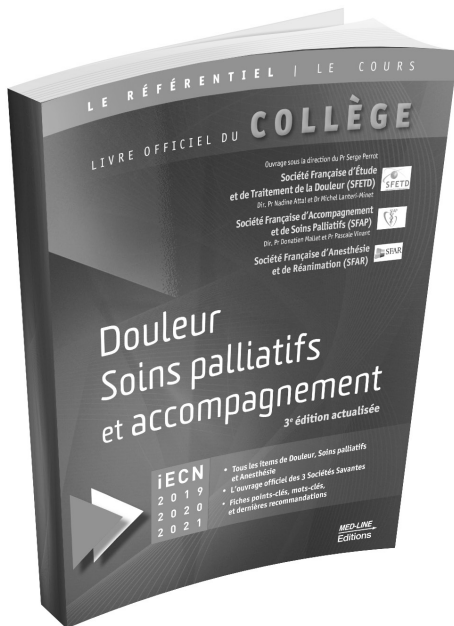
2<sup>e</sup> édition

35 €

[www.med-line.fr](http://www.med-line.fr)

Éditions Med-Line | 127, rue Jeanne d'Arc, 75013 Paris | Tél. : 09 70 77 11 48 - [www.med-line.fr](http://www.med-line.fr)  
Tous nos ouvrages sont disponibles en librairie

# OUVRAGE DU COLLÈGE



ISBN 978-2-84678-236-4  
35 €

## DOULEUR, SOINS PALLIATIFS ET ACCOMPAGNEMENT

3<sup>e</sup> édition actualisée

Le livre du  
COLLÈGE

conçu et rédigé par  
la Société Française d'Étude  
et de Traitement de la Douleur (SFETD),  
par la Société Française  
d'Accompagnement et de Soins  
Palliatifs (SFAP)  
et par la Société Française d'Anesthésie  
et de Réanimation (SFAR)

IECN - UE 5


## CANCÉROLOGIE

2<sup>e</sup> édition actualisée

Le livre du  
COLLÈGE

réalisé par  
le Collège National  
des Enseignants en Cancérologie  
(CNEC)

IECN



ISBN 978-2-84678-241-8  
39 €

[www.med-line.fr](http://www.med-line.fr)

Éditions Med-Line | 127, rue Jeanne d'Arc, 75013 Paris | Tél. : 09 70 77 11 48 - [www.med-line.fr](http://www.med-line.fr)  
Tous nos ouvrages sont disponibles en librairie





Achevé d'imprimer en Bulgarie en juillet 2019 par Pulsio.

Dépôt légal : juillet 2019.

## Chirurgie générale, viscérale et digestive

### 2<sup>e</sup> édition actualisée

- L'ouvrage officiel réalisé par le Collège Français de Chirurgie Générale, Viscérale et Digestive pour les étudiants du DCEM/DFASM
- Rédigé par 60 enseignants de la discipline
- Tout le programme de l'ECN, item par item, pour la spécialité
- Dernières Recommandations HAS et Conférences de Consensus
- L'indispensable à connaître pour l'ECN et les modules du DCEM/DFASM
- Pour chaque item, un rappel des objectifs pédagogiques, des tableaux, des encadrés, les mots-clés, pour faciliter l'apprentissage et les révisions
- Les références bibliographiques et les recommandations essentielles
- Une fiche Points-clés par dossier pour retenir l'essentiel
- Tout en couleur

**Un livre indispensable pour mettre toutes les chances de votre côté.**

Cette édition concerne les étudiants de 6<sup>e</sup>, 5<sup>e</sup> et 4<sup>e</sup> année à la rentrée universitaire 2019-2020 qui passent respectivement l'ECN en 2020, 2021 et 2022.

Pour les étudiants concernés par la réforme du 2<sup>e</sup> cycle (R2C), une nouvelle édition adaptée sera proposée.

39 € TTC

ISBN : 978-2-84678-242-5



**MED-LINE**  
Editions  
[www.med-line.fr](http://www.med-line.fr)

